

Cirugía de estimulación epidural / T5- T6, Reino Unido

Informe de caso del paciente
#ES180019

Resumen del paciente

Edad: 28

Sexo: Masculino

Nacionalidad: británica

Diagnóstico en la admisión: lesión de la médula espinal, T5-T6 completa

Tratamiento recibido: cirugía de estimulación epidural, dispositivo compatible con IRM de 16 electrodos de restauración avanzada de Medtronic. Células madre mesenquimales (MSC) y células madre de líquido amniótico (hAFSC) 120 millones de células.

Fecha de Admisión: 01/04/2018

Fecha de alta: 05/05/2018

Condición del paciente en la admisión

El paciente sufrió una lesión completa de la médula espinal por fractura-dislocación T5-6 en 2014 con subsección parcial de la médula espinal y mielomalacia. El paciente tiene una función motora o sensorial mínima por debajo del nivel de la lesión y padece vejiga e intestino neurogénicos. El paciente no experimenta espasmos severos o espasticidad y no sufre de dolor neuropático. El paciente es independiente en sus actividades diarias.

Tratamiento recibido

Después de una resonancia magnética de la columna vertebral, EMG y un análisis de sangre completo, el paciente se sometió a una laminectomía e implantación del dispositivo de estimulación epidural el 2 de abril de 2018. La cirugía se completó sin eventos adversos significativos y no se informaron complicaciones graves durante la estancia hospitalaria postoperatoria

El mapeo del dispositivo y la terapia se llevaron a cabo después de la cirugía durante 35 días, luego el paciente fue dado de alta.

Cuidado post-quirúrgico	Sesiones Totales	Sesiones por semana	Tiempo (Hr) por sesión
Mapeo	88	22	1
Terapia física	28	7	1
Terapia ocupacional	-	-	-

Tratamiento de Medicina Regenerativa

Tipo de células madre	Cantidad de células madre	Método de administración	Número de aplicaciones
Células madre mesenquimales (MSC)	40 Millones de Células	Inyección IV	1
Células madre de líquido amniótico (hAFSC)	80 Millones de Células	Inyección de punción lumbar	2

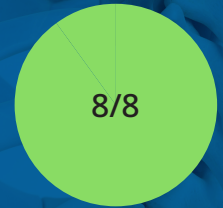


Mejora de síntomas post-operatorio

Habilidades y síntomas	Función motora y sensorial (por debajo del nivel de la lesión, antes de la cirugía ES)	Mejora observada (35 días después de la admisión)
Función motora		
De pie con apoyo	Imposible	Si
De pie con apoyo	Imposible	Si
Habilidades motoras gruesas	No presente	Si
Habilidades motoras finas	No aplica	No aplica
Balance	Pobre	Si
Coordinación	Pobre	Si
Masa Muscular	Bajo	Si
Fuerza	Bajo	Si
Fatiga	Presente	Si
Espasmos	No aplica	No aplica
Espasticidad	No aplica	No aplica
Función sensorial		
Dolor neuropático	No aplica	No aplica
Función de vejiga	No	No
Función del intestino	No	No
Habilidad de sudor	No	No

Las mejoras se monitorean en 15 áreas específicas: 11 áreas motoras y 4 áreas sensoriales. Sin embargo, el número de áreas específicas puede variar dependiendo de la condición del paciente antes del ingreso. Si el paciente no experimenta síntomas en ciertas funciones motoras / sensoriales, o no se ve afectado en un área específica antes de la cirugía, se excluye del informe (no corresponde). Si hay progreso en un área determinada, ya sea leve, moderada o significativa, se mide y se informa como positivo ("Si"). No mejora, la existencia de dolor o espasmos, o una incapacidad para realizar una función medida se reporta como "No".

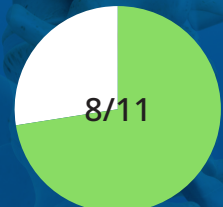
Función motora



Función sensorial



Funciones generales



Interpretación de resultados

El paciente es parapléjico con función normal de la extremidad superior (habilidades motoras finas) y no experimenta espasmos o espasticidad, por lo que se midieron 8 de las 11 áreas de la función motora. La función motora mejoró en 8 de las 8 áreas seleccionadas cuando se encendió el dispositivo de estimulación epidural. El paciente no sufre de dolor neuropático, por lo tanto, se midieron 3 de las 4 áreas de función sensorial. El paciente no ha experimentado ningún cambio en las tres áreas de función sensorial medidas, pero se recopilará más retroalimentación después de 3 meses para observar cualquier mejora realizada por el tratamiento de medicina regenerativa. En general, se observaron mejoras en 8 de las 11 áreas objetivo de funciones motoras y sensoriales.

Resumen de tratamiento

Después de la cirugía de estimulación epidural, el paciente recibió 88 sesiones de mapeo y 28 sesiones de terapia física. El paciente también recibió 120 millones de células madre: 40 millones de células madre mesenquimales (MSC) y 80 millones de células madre de líquido amniótico (hAFSC) a través de una inyección IV y dos inyecciones de punción lumbar, respectivamente. Las tres aplicaciones salieron bien sin efectos adversos y sin complicaciones a corto plazo o agudas reportadas.

Debido a la obesidad moderada y al tejido adiposo subcutáneo excesivo, la herida quirúrgica en el sitio de implantación de IPG se curó lentamente y requirió múltiples procedimientos para drenar el seroma residual. Después de que la herida sanó, comenzaron las sesiones de Mapeo.

Las habilidades motoras gruesas del paciente han mejorado significativamente, incluyendo la flexión de tobillo, cadera y rodilla, y la extensión de la rodilla (patada) cuando el dispositivo de estimulación la epidural está encendido. El paciente tiene un buen equilibrio estático y dinámico sentado y puede tocar sus pies y ponerse los zapatos.

El equilibrio estático permanente del paciente es pobre y no tiene equilibrio permanente dinámico. La masa muscular y la resistencia mejoraron después del alta, y con la terapia física el paciente pudo perder 20 kg.

El paciente no requirió un elevador mientras estaba de pie o durante los ejercicios de dar pasos. El paciente puede pararse en la barra paralela muy bien sin soporte. El paciente puede bloquear sus rodillas con ayuda, pero no puede mantenerlas bloqueadas por largos períodos. El paciente tiene un buen control del tronco y tiene un peso igual en ambas piernas mientras está de pie, pero requiere esfuerzo para bloquear sus caderas.

Durante los ejercicios de dar pasos, el paciente pudo levantar muy bien sus pies. El paciente puede soportar el peso por igual en ambos pies, pero requiere ayuda para la colocación del pie. El paciente tiene buena coordinación en ambas piernas al pisar.

No hubo una mejoría notable en su vejiga e intestino neurogénicos. El paciente recibió inyecciones de células madre, por lo que esperamos ver resultados en estas áreas dentro de 3 meses. Después de 35 días, el paciente fue dado de alta y continuará con su fisioterapia en casa.



Para obtener más información, póngase en contacto:



Oficina de Tailandia:

111 Naradhiwas Rajanagarindra 7 Alley,
Khwaeng Thung Maha Mek, Khet Sathon,
Krung Thep Maha Nakhon 10120,
Bangkok, Thailand

<https://uniqueaccess.com>

<https://epiduralstimulationnow.com>

Teléfono:

+66 (0) 2 287 2056 TH
+1 888-557-5988 Toll Free USA
+61 2 8310 7389 AUS
+44 20 3868 1498 UK

Correo electrónico:

info@epiduralstimulationnow.com